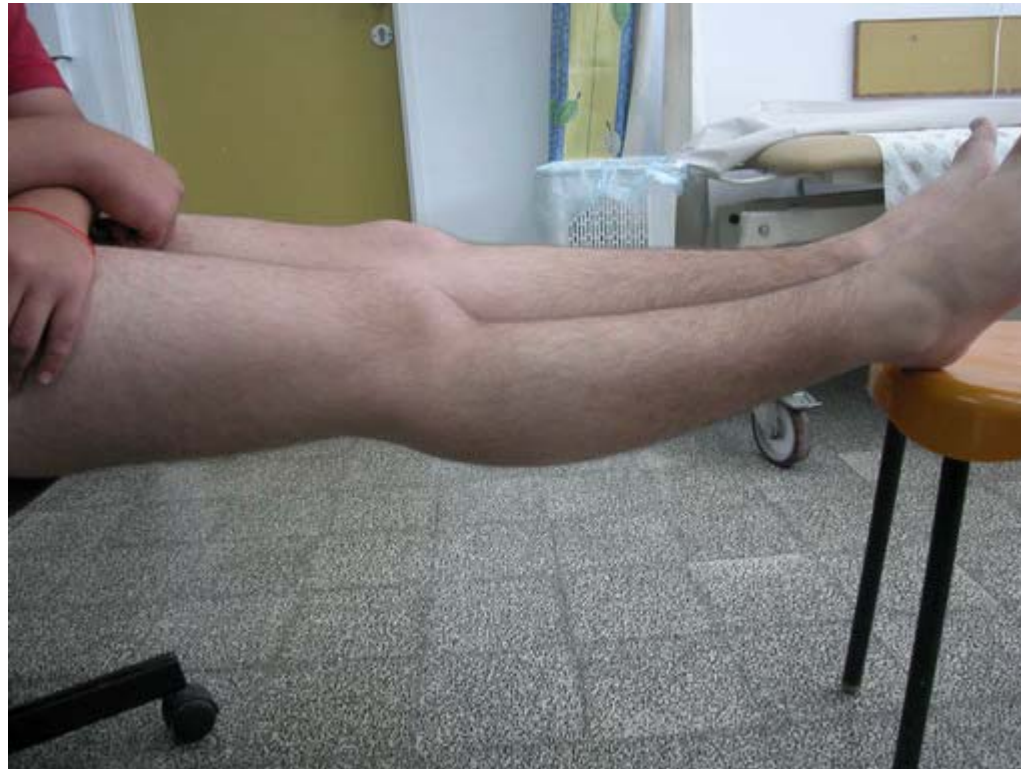
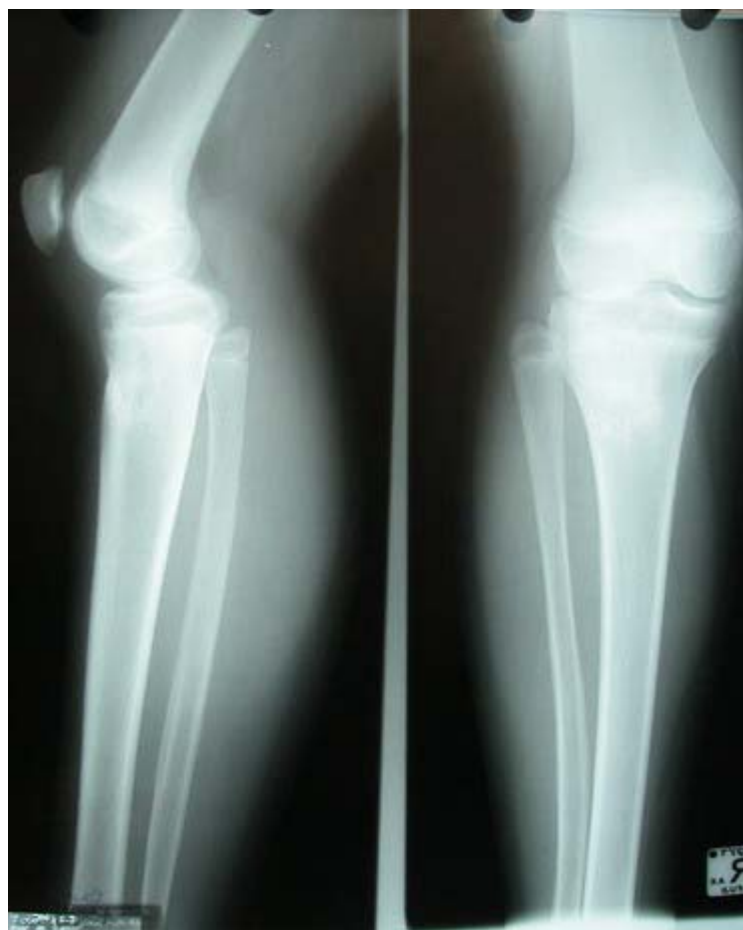
16 летний парень с
рекурвационной деформацией
проксимальной тибии правой ноги



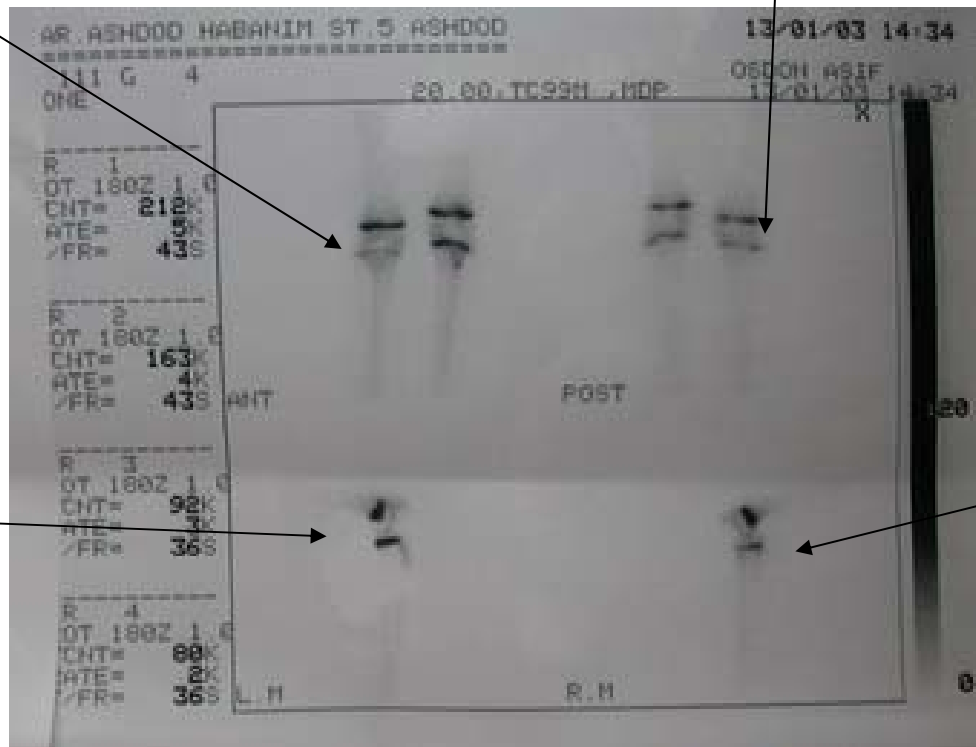
Его рентгенограммы



Скенирование костей

В передней части проксимальной зоны роста правой большеберцовой кости отсутствует характерная для зоны роста картина горячего очага, присутствующая на задней части этой же зоны роста а также на передней и задней частях зоны роста здоровой голени

Боковая проекция здоровой ноги показывает нормальное распределение изотопа на передней и задней поверхности зоны роста большеберцовой кости



Боковая проекция правой голени показывает сниженное количество изотопа на передней части зоны роста