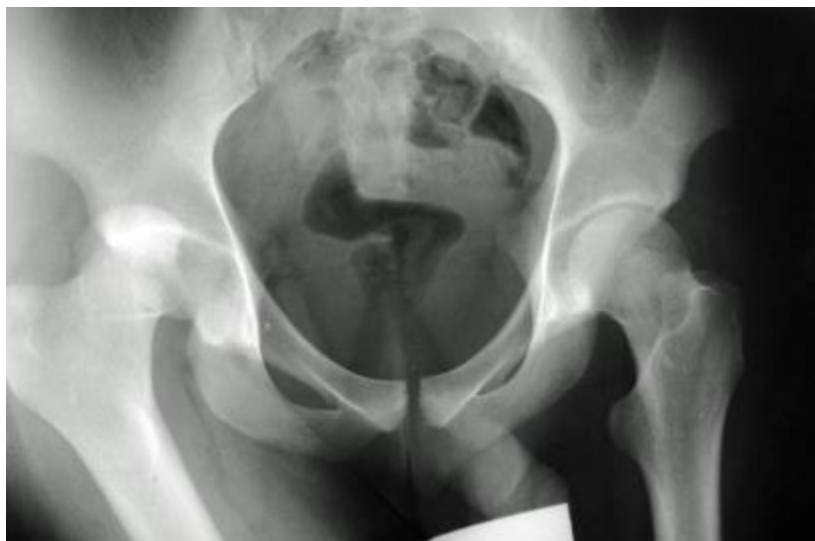



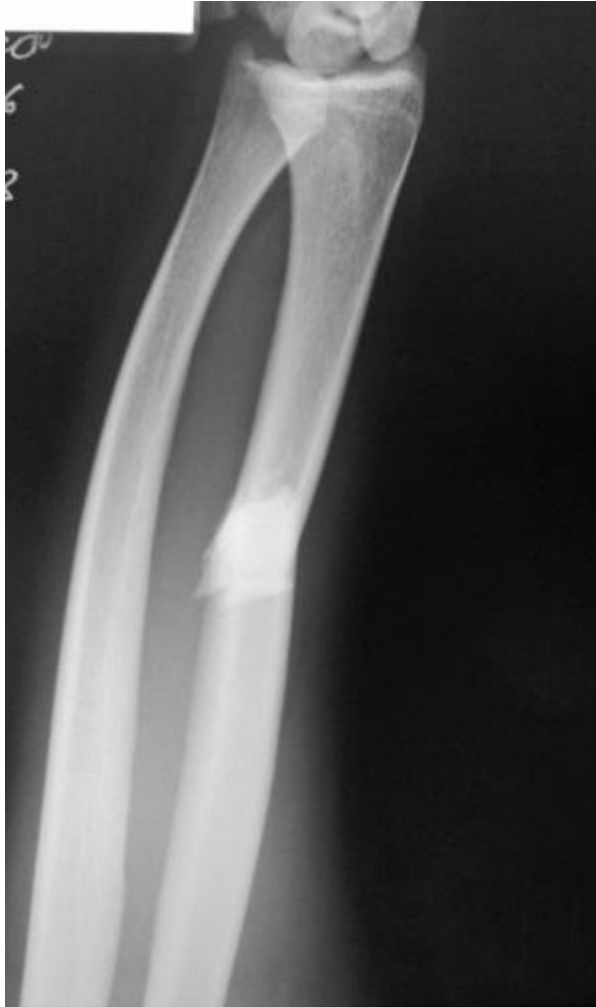А. Волна
РУДН
ГКБ №31, Москва

Пассажир автомобиля, юноша, 17 лет



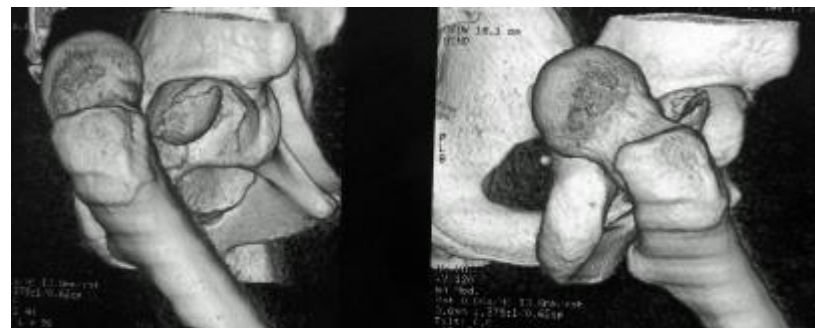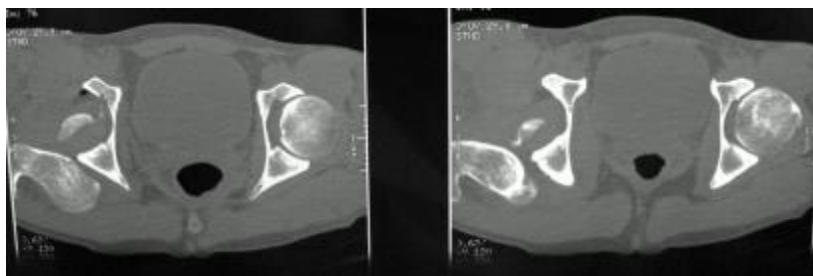
- *травма 2 суток назад в Подмосковье, доставлен с невоправленным вывихом*
- *СГМ, прелом диафиза лучевой кости*

Пассажир автомобиля, юноша, 17 лет



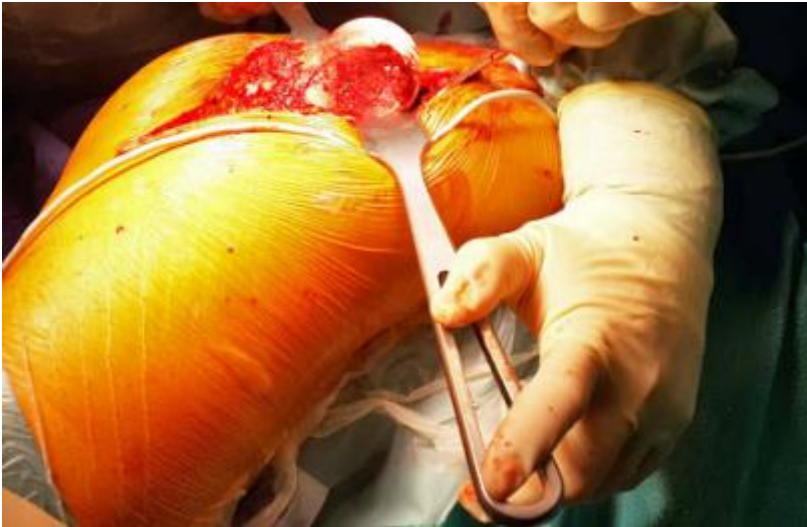- *травма 2 суток назад в Подмосковье, доставлен с невправленным вывихом*
- *СГМ, прелом диафиза лучевой кости*

Пассажир автомобиля, юноша, 17 лет



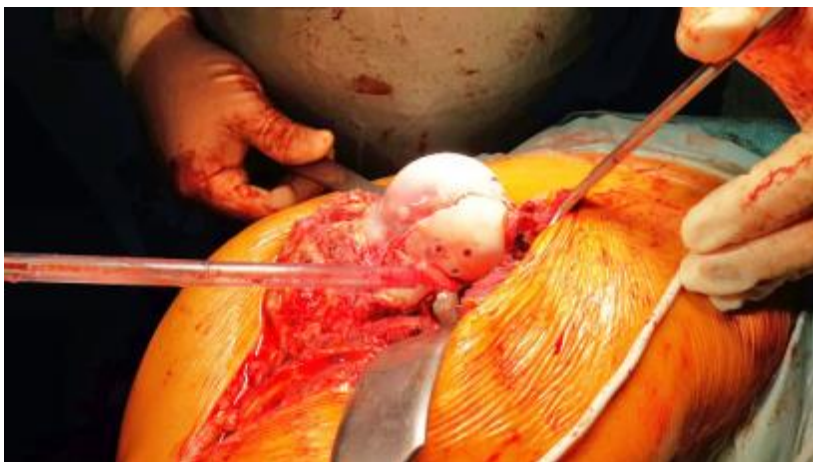Пассажир автомобиля, юноша, 17 лет

- Через 4 часа оперирован. Из передне-наружного доступа – открытое вправление вывиха, остеосинтез головки бедра винтами



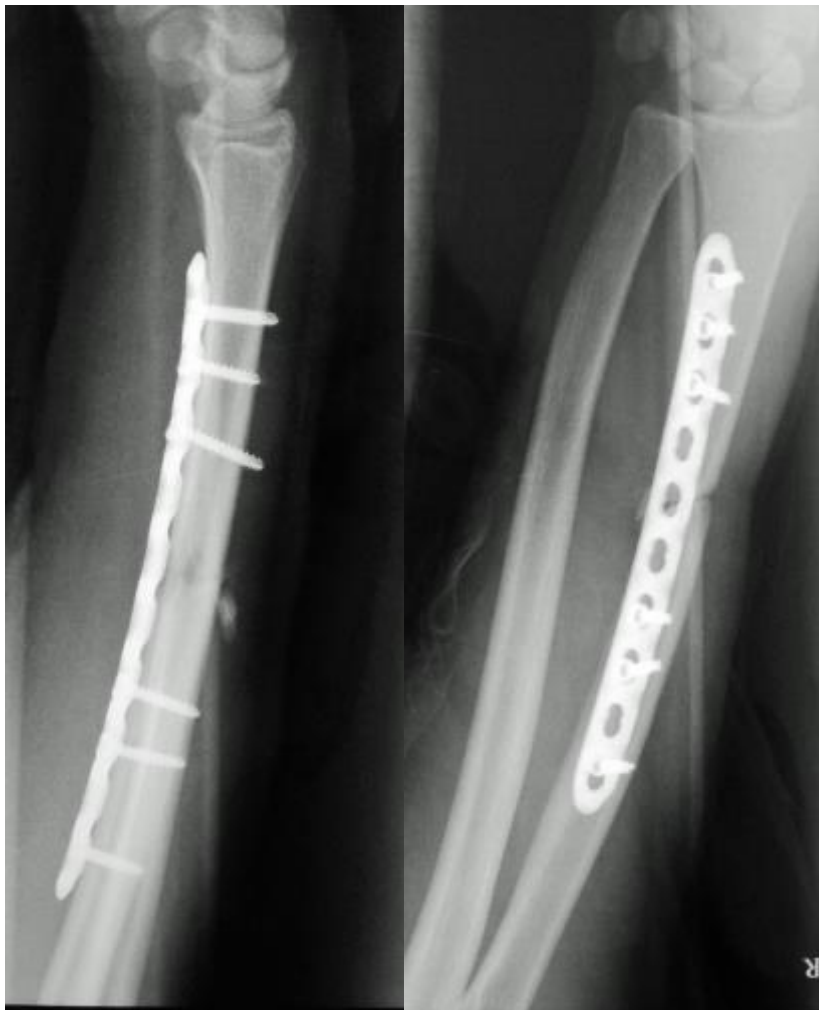Пассажир автомобиля, юноша, 17 лет

- Через 4 часа оперирован. Из передне-наружного доступа – открытое вправление вывиха, остеосинтез головки бедра винтами. Линия перелома проходит через ямку, однако очаги контузии и отслойки хряща локализируются и краниальнее (Пипкин 2)

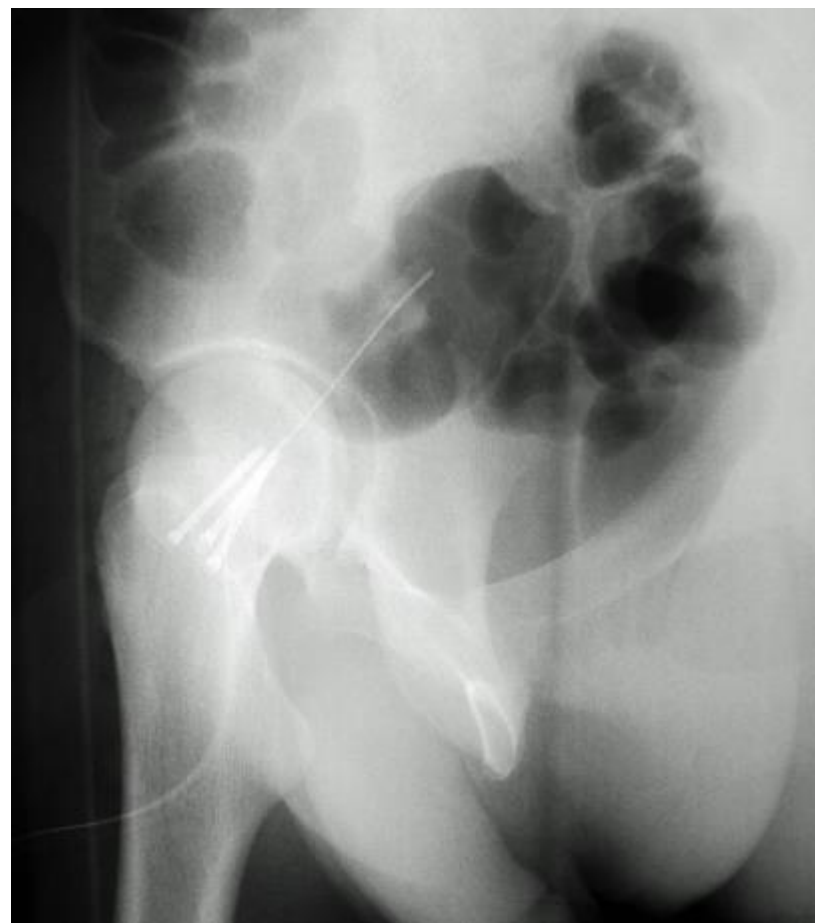
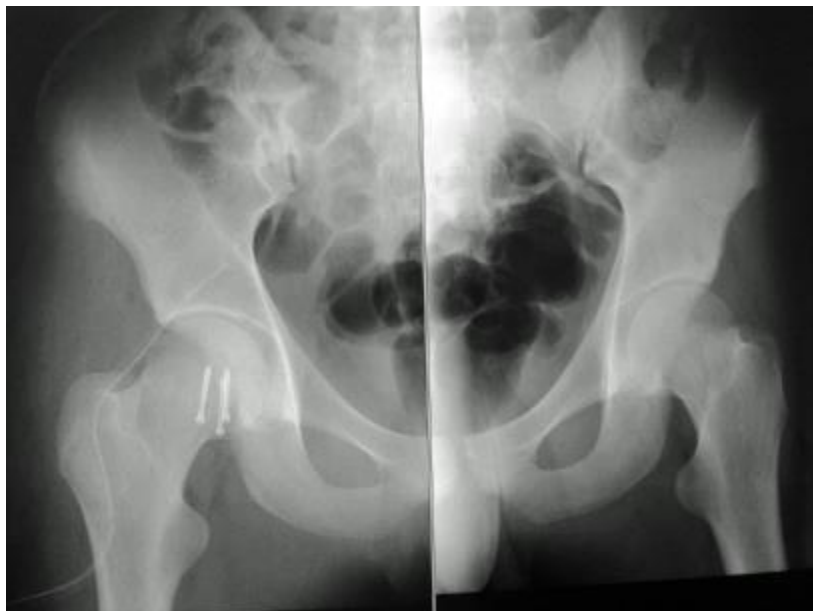


Пассажир автомобиля, юноша, 17 лет

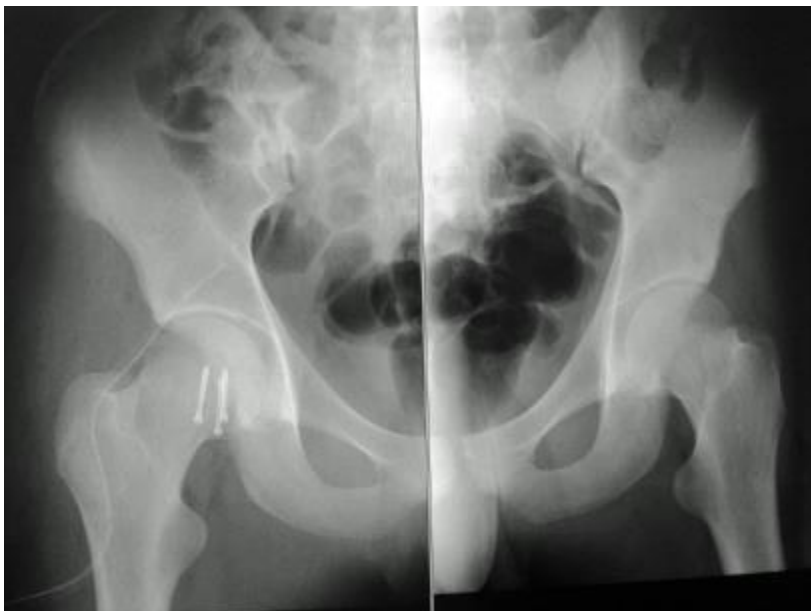
- Через 4 часа оперирован. Из волярного доступа – остеосинтез лучевой кости



Пассажир автомобиля, юноша, 17 лет



Пассажир автомобиля, юноша, 17 лет



- После операции – ЛФК, ходьба с дозированной нагрузкой (контакт с полом)