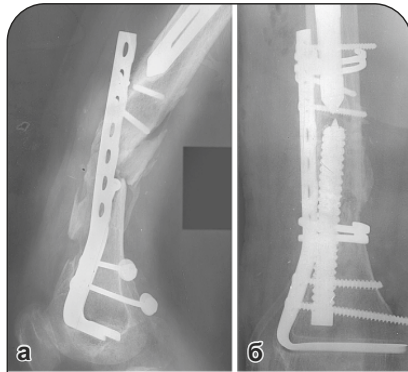
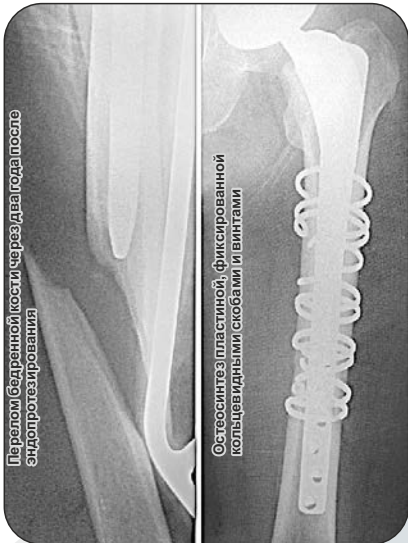
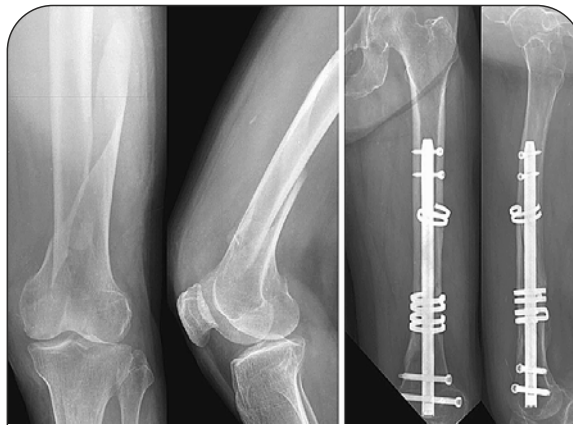а - перипротезный перелом. Эндпротез стабильный. Остеосинтез пластиной. Ложный сустав атрофический. Остеопороз; **б** - реконструкция с использованием армированного пористого имплантата. Пластина дополнительно фиксирована кольцами с эффектом памяти формы с целью обеспечения стабильности несущих винтов



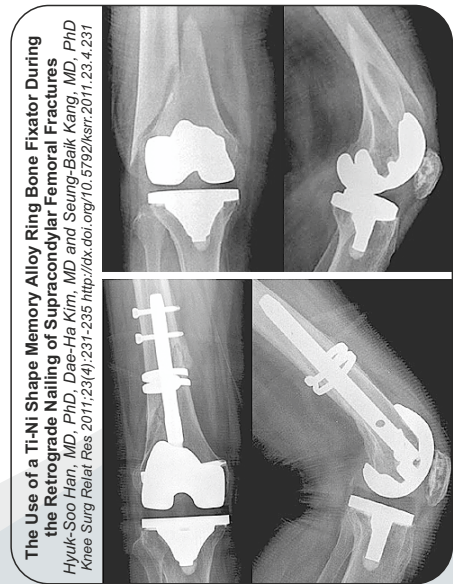
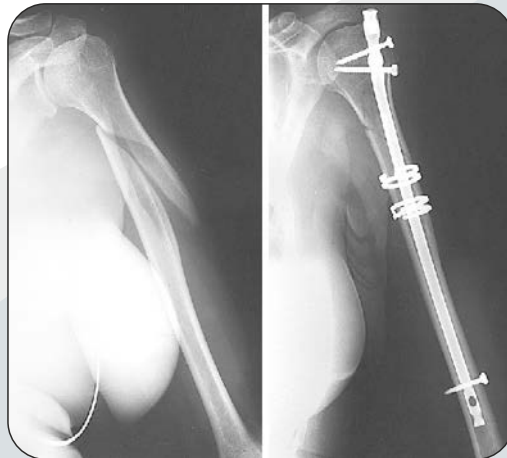
Перелом бедренной кости, через два года после эндопротезирования

Остеосинтез пластиной, фиксированной кольцевидными скобами и винтами

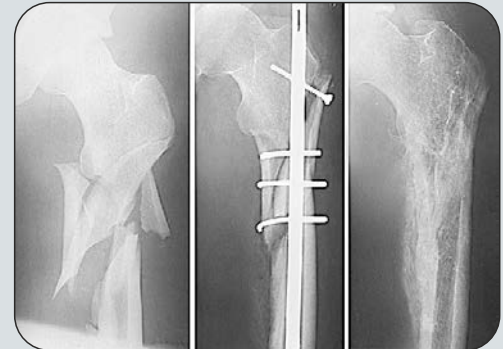


Retrograde Intramedullary Nailing for Distal Femur Fracture with Osteoporosis

Jihyeung Kim, MD, Seung-Baik Kang, MD, Kyungpyo Nam, MD
 Department of Orthopedic Surgery, Seoul Metropolitan Government
 Seoul National University Boramae Medical Center, Seoul, Korea
 Clinics in Orthopedic Surgery 2012;4:307-312
<http://dx.doi.org/10.4055/cios.2012.4.4.307>



The Use of a Ti-Ni Shape Memory Alloy Ring Bone Fixator During the Retrograde Nailing of Supracondylar Femoral Fractures
 Hyuk-Soo Han, MD, PhD, Dae-He Kim, MD and Seung-Baik Kang, MD, PhD
 Knee Surg Relat Res 2011;23(4):231-235 <http://dx.doi.org/10.5923/knsr.2011.23.4.231>



“Медико-инженерный центр сплавов с памятью формы”
 г.Новокузнецк, пер.Шестакова, д.14.
 Тел./факс: (3843) 377-384, 377-353