

## АЛЬТЕРНАТИВА ФАБРИЧНОЙ ШИНЕ STACK

А.С. Золотов, В.Н. Зеленин\*, В.А. Сороковиков\*

Городская больница, гл. врач – В.В. Винтульский  
г. Спасск-Дальний, Приморский край;  
\*ГУ ЦРВХ ВСНЦ СО РАМН,  
директор – чл.-кор. РАМН, д.м.н. профессор Е.Г. Григорьев  
г. Иркутск

При лечении повреждений сухожилий разгибателей пальцев кисти на уровне дистального межфалангового сустава (“mallet finger”) основным является консервативный метод с применением различных шин. За рубежом при лечении «mallet finger» наиболее популярна пластиковая шина Stack.

Английский хирург Н.С. Stack в течение многих лет занимался проблемой лечения поврежденных типа “mallet finger” [3]. В 1969 г. он впервые применил легкую эстетичную пластиковую шину из полиэтилена, которая фиксировала только дистальный межфаланговый сустав. Предложенные Н.С. Stack шины поначалу производились только в Англии, но вскоре стали выпускаться в Германии и США и завоевали большую популярность у хирургов.

набор из 10 типоразмеров фабричных шин Stack, универсальным назвать его нельзя. Длина, толщина и форма пальцев кисти у разных людей весьма вариабельны. Фирменные шины совсем не учитывают отклонение пальцев, хотя у 73,3% людей обнаруживается существенное отклонение длинных пальцев кисти во фронтальной плоскости в сторону среднего (43,3%) или безымянного (30%) пальцев [1]. Даже имея полный набор фирменных шин, не всегда можно подобрать подходящую. Поэтому не всем пациентам удастся осуществить полноценную фиксацию поврежденного пальца (рис. 1).

Еще один недостаток подобной шины заключается в том, что она может придать пальцу только нейтральное положение без переразгибания. Хотя в ряде случаев некоторая гиперкоррекция желательна.

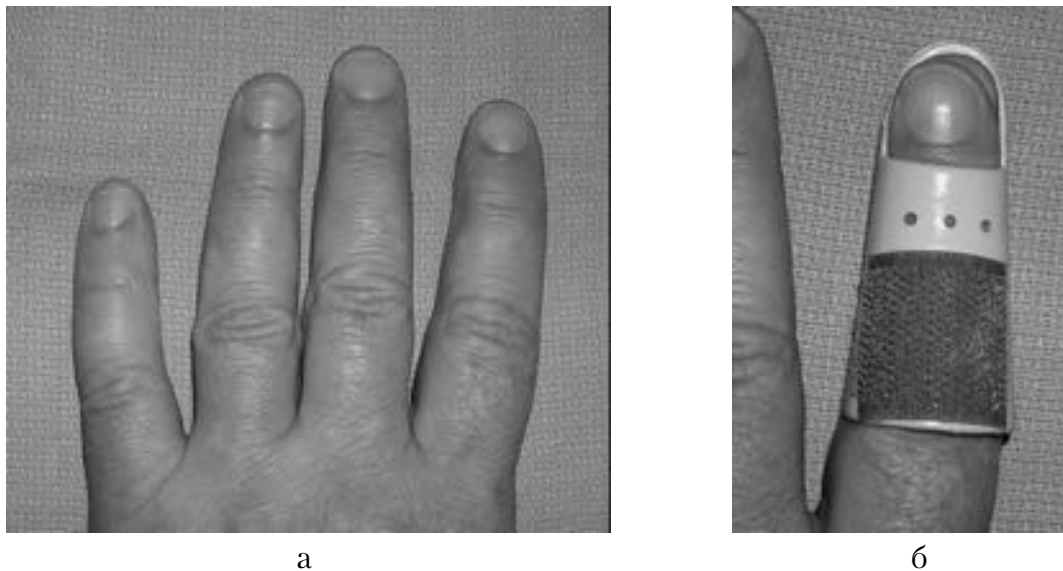


Рис. 1. Типичное отклонение указательного пальца и мизинца в сторону среднего пальца. Фабричная шина Stack не повторяет форму пальца и не может обеспечить полноценную фиксацию указательного пальца (на лучевой стороне кончика пальца определяется зазор между шиной и фалангой, на локтевой стороне возникает избыточное давление на кожу).

Одним из существенных недостатков шины Stack является ее усредненный размер. И хотя компания «Waldemar Link» выпускает целый

Все вышесказанное означает, что для полноценной фиксации необходимы специальные шины для мизинца и указательного пальца, а также

правые и левые, нейтральные и с переразгибанием. Если хирург оказывает помощь не только взрослым пациентам, но и детям, то необходимый набор из стандартных шин должен состоять из нескольких десятков единиц!

С учетом указанных недостатков фирменной шины Stack нами предложена Т-образная шина из термопластика, которая изготавливается индивидуально для каждого пациента.

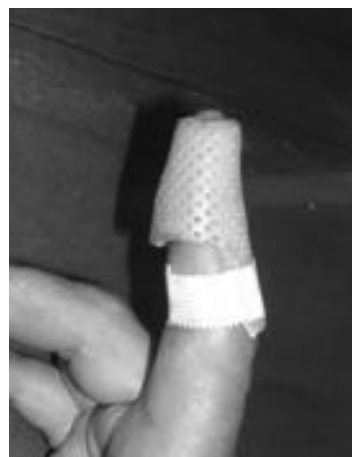*Способ изготовления и применения Т-образной шины.* Предлагаемая шина готовится из термопластика, являющегося особым материалом, который при температуре 70° становится пластичным, а при охлаждении – вновь прочным. Пока материал теплый, ему можно придавать любую форму. При изготовлении шин для кисти и пальцев используется термопластик с множеством мелких перфорационных отверстий. Толщина пластика для кистевых повязок – 1,5 мм и 2 мм. Для нагревания термопластика используют специальные ванночки с подогревом для поддержания заданной температуры воды, находящейся в ней. При работе с термопластиком может применяться потер или электрочайник. Горячую воду можно наливать в обычный почкообразный лоток, а затем погружать в него заготовку из термопластика необходимых размеров. Современный термопластик имеет телесный цвет, а при высокой температуре становится прозрачным. Этот момент является сигналом для врача – можно вынимать заготовку из воды (лучше пинцетом, чтобы не обжечься) и приступать к моделированию шины.

ней фаланги, а ширина заготовки – ее толщине. В горячей воде заготовка становится пластичной. При моделировании шина укладывается на тыл пальца, поперечная часть заготовки заворачивается вокруг дистальной фаланги, при этом края заготовки на ладонной поверхности концевой фаланги соединяются внахлест. Продольная часть шины ложится на тыл средней фаланги и удерживается в нужном положении руками врача в течение нескольких минут. Остывая, термопластик становится прочным. В этот момент можно снять шину с пальца и обычными ножницами при необходимости закруглить острые края и выполнить окончательное моделирование пластикового фиксатора. Готовая шина вновь одевается на поврежденный палец, ее продольная часть укрепляется к средней фаланге полосокой лейкопластыря (рис. 2). Желательно не использовать пластырь на текстильной основе. Под таким пластырем кожа не «дышит», что в ряде случаев приводит к ее мацерации. Во время перевязок трудно удалить остатки такого пластыря с кожи. Лучше применять гипоаллергический пластырь на бумажной основе.

Для профилактики раздражения кожи под повязкой ежедневно выполняется обработка кожи пальца 70° спиртом или 0,05% водным раствором хлоргексидина. При этом шина временно снимается, а концевая фаланга поврежденного пальца во время обработки удерживается здоровой рукой в разогнутом положении. Без посторонней помощи такую манипуляцию выполнить трудно.



а



б

Рис. 2. Применение Т-образной шины из термопластика при лечении “mallet finger”: а – Т-образная заготовка из термопластика; б – Т-образная шина из термопластика на поврежденном пальце.

Процессу непосредственного изготовления шины предшествует небольшая предварительная работа. Из стандартного листа термопластика обычными ножницами вырезается заготовка Т-образной формы. Поперечная часть заготовки соответствует утроенной толщине пальца, продольная – длине сред-

Поэтому весьма желательно участие «помощника». После обработки кожи антисептиком палец тщательно просушивается марлевой салфеткой, и только после этого шину одевают вновь.

Если пациент обратился за помощью в течение 5 дней после травмы, продолжительность

постоянной иммобилизации составляет 6 недель; если лечение начато позже – 8 недель.

После завершения этапа постоянной иммобилизации наступает “weaning period” – период «отнятия от груди» [4]. Мы его называем периодом «отучения от шины». Это очень важный этап, когда место сращения сухожилия еще непрочное, и нагрузка на палец может вызвать рецидив деформации, тем более что сила сгибателей в 5 раз превышает силу разгибателей. Предложенный нами [2] оригинальный протокол «отучения от шины» (после 8 недель постоянной иммобилизации) представлен ниже.

1 неделя – снимать шину 3 – 4 раза в день на 5 – 10 минут. В это время можно принять водные процедуры, после чего шину одевают вновь. Во время смены повязки уже нет необходимости придерживать поврежденный палец в выпрямленном положении здоровой рукой.

2 неделя – можно снимать шину на 1 час несколько раз в день.

3 – 4 недели – шина одевается только на ночь и на время выполнения тяжелой работы, в том числе во время управления автомобилем.

5 – 8 недели – шиной можно не пользоваться. Специально разрабатывать движения в межфаланговом суставе не надо. Они восстанавливаются постепенно сами по себе в процессе повседневной работы.

9 неделя (16 недель после начала лечения) – возможна нагрузка без ограничений.

T-образная шина из термопластика применена у 7 пациентов с повреждением типа “mallet finger”. Среди больных было 5 мужчин и 2 женщины, средний возраст – 32,7 лет (от 9 до 45). В первые 4 дня после травмы за помощью обратились 2 пациента, в течение 5 – 28 дней – 4, через 30 дней – 1. Дефицит активного разгибания дистальной фаланги после травмы в среднем составил  $38,6 \pm 7,8^\circ$ . Во всех случаях по системе оценки G.P. Crawford [3] получены положительные результаты: отличные – 6, хорошие – 1.

**Клинический пример.**

Пациент Ф., 9 лет, во время игры повредил безымянный палец на левой кисти. По поводу разрыва сухожилия разгибателя на уровне дистального межфалангового сустава через 2 дня после травмы начато лечение с помощью T-образной шины из термопластика. После 6 недель постоянной иммобилизации проведено «отучение от шины» согласно предлагаемому протоколу. Через 3,5 месяца после начала лечения деформация устранена, достигнуто полное восстановление движений в суставах пальца (рис. 3).

Таким образом, предлагаемая T-образная шина из термопластика проста, эстетична, комфортна, а главное – изготавливается индивидуально для каждого пациента с учетом формы, размеров, характера и степени отклонения по-

врежденного пальца. Применение T-образной шины в сочетании с предлагаемым протоколом «отучения от шины» эффективно в лечении повреждений типа “mallet finger”.

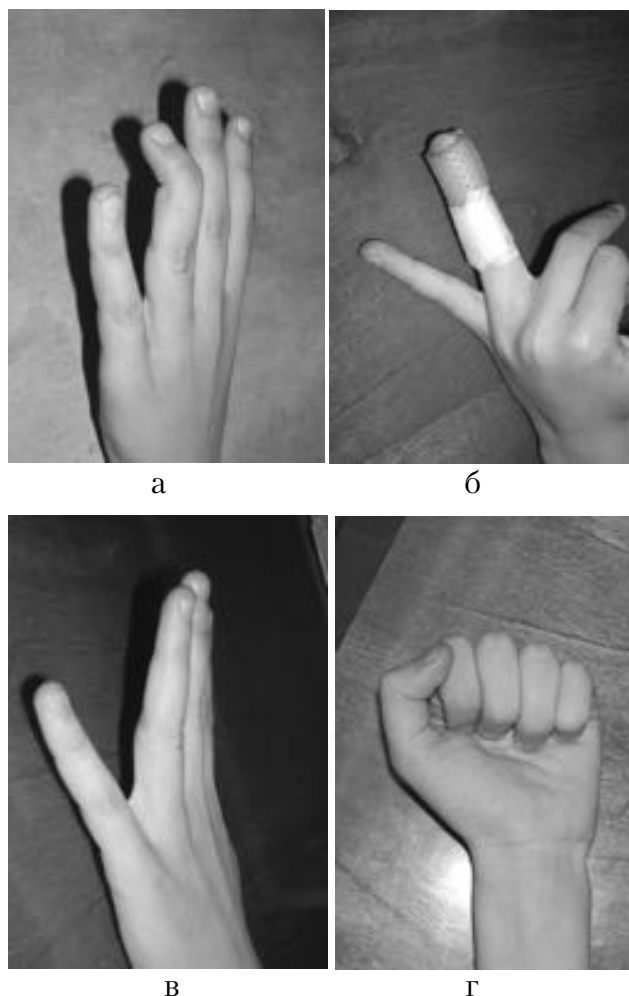


Рис. 3. Внешний вид кисти больного Ф., 9 лет: а – через 2 дня после травмы; б – наложение T-образной шины из термопластика; в, г – спустя 3,5 месяца после начала лечения: деформация устранена, движения в суставах пальца восстановлены.

## Литература

1. Золотов, А.С. Stack шина и отклонение пальцев кисти во фронтальной плоскости / А.С. Золотов, В.Н. Зеленин, В.А. Сороковиков // Бюллетень ВСПЦ СО РАМН. – 2006. – №4 (50). – С. 110–112.
2. «Отучение от шины» при лечении дистальных повреждений сухожилий разгибателей пальцев кисти / А.С. Золотов, В.Н. Зеленин, В.А. Сороковиков, В.Н. Пашко // Вестник хирургии. – 2006. – № 6. – С. 35–37.
3. Crawford, G.P. The molded polythene splint for mallet finger deformities / G.P. Crawford // J. Hand Surg. – 1984. – Vol. 9-A, N 3. – P. 231–237.
4. Loeb, P.E. The hand: field evaluation and treatment / P.E. Loeb, S.C. Mirabello, J.R. Andrews // Clin. Sports Medicine. – 1992. – Vol. 11, N 1. – P. 27–37.