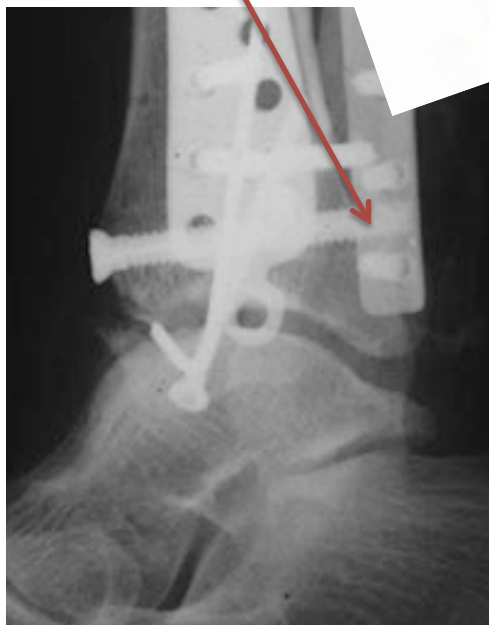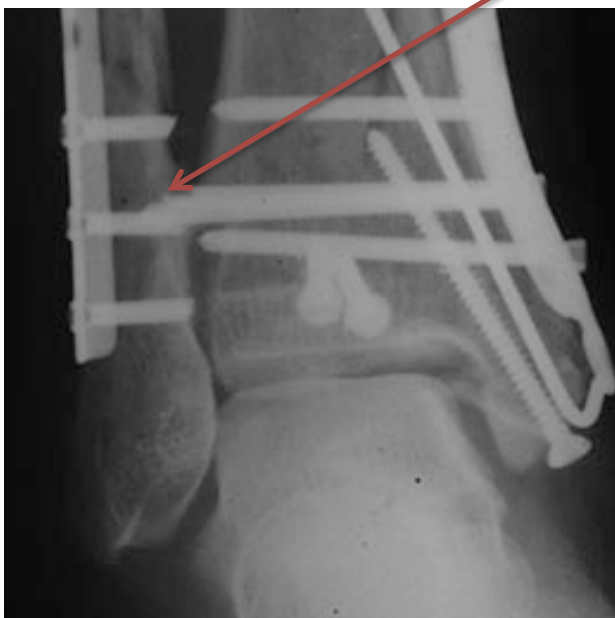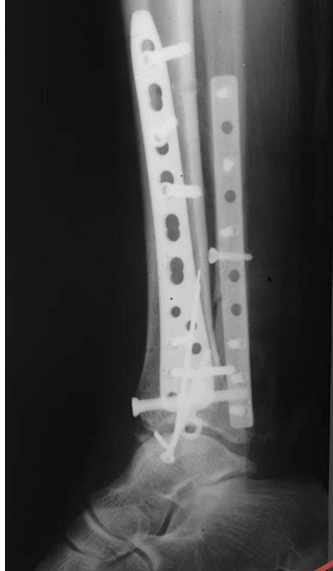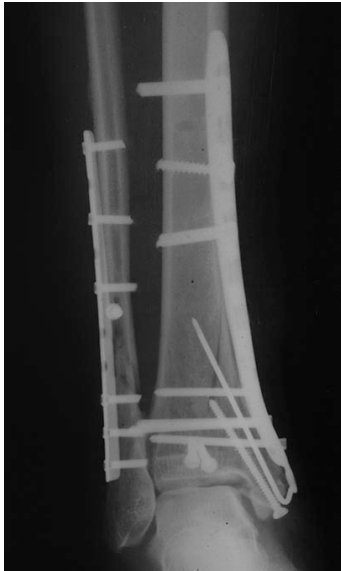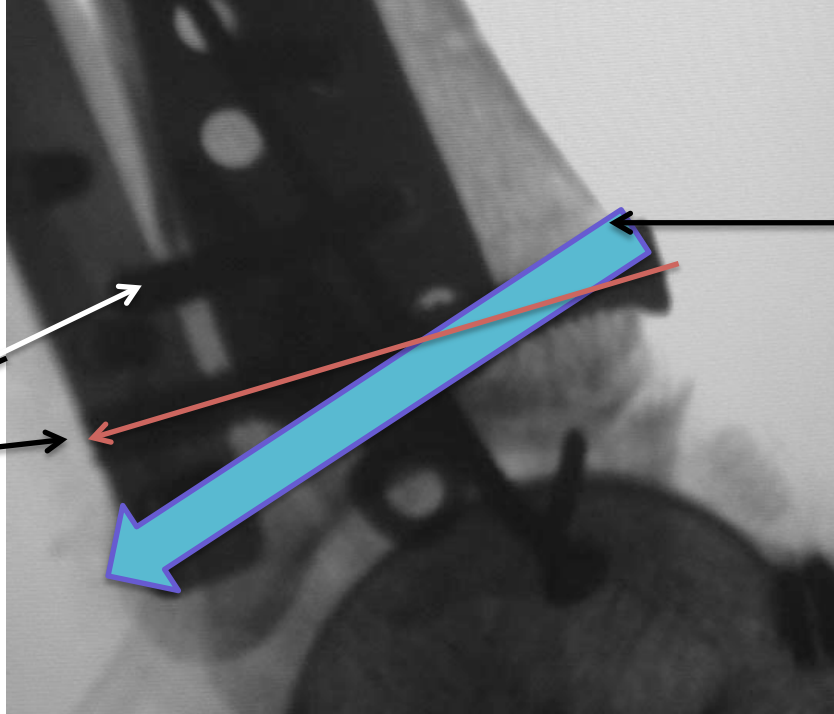
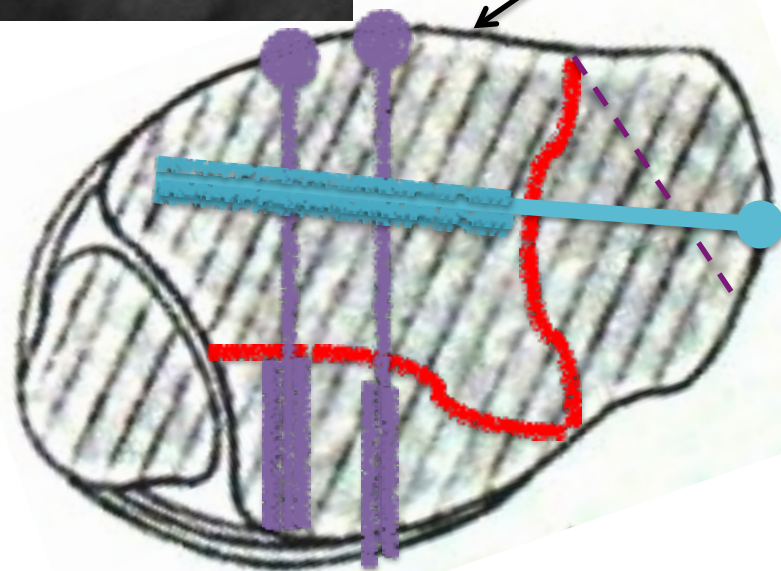
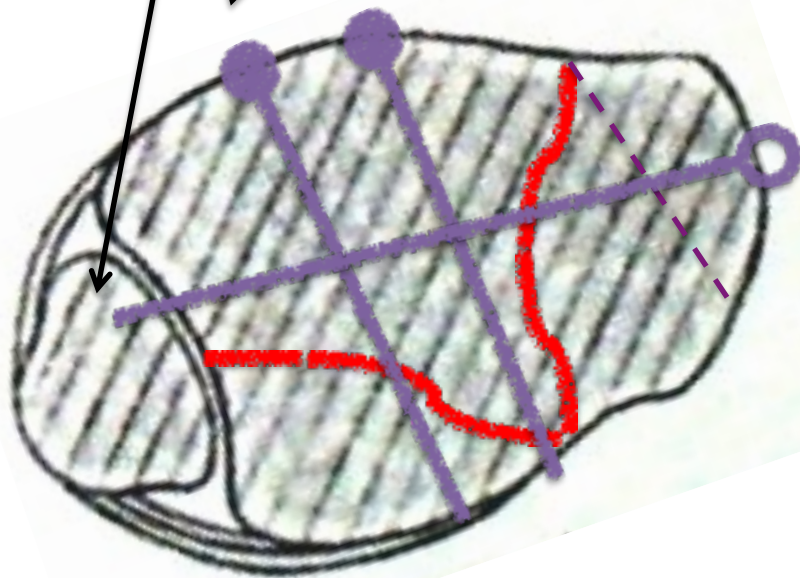


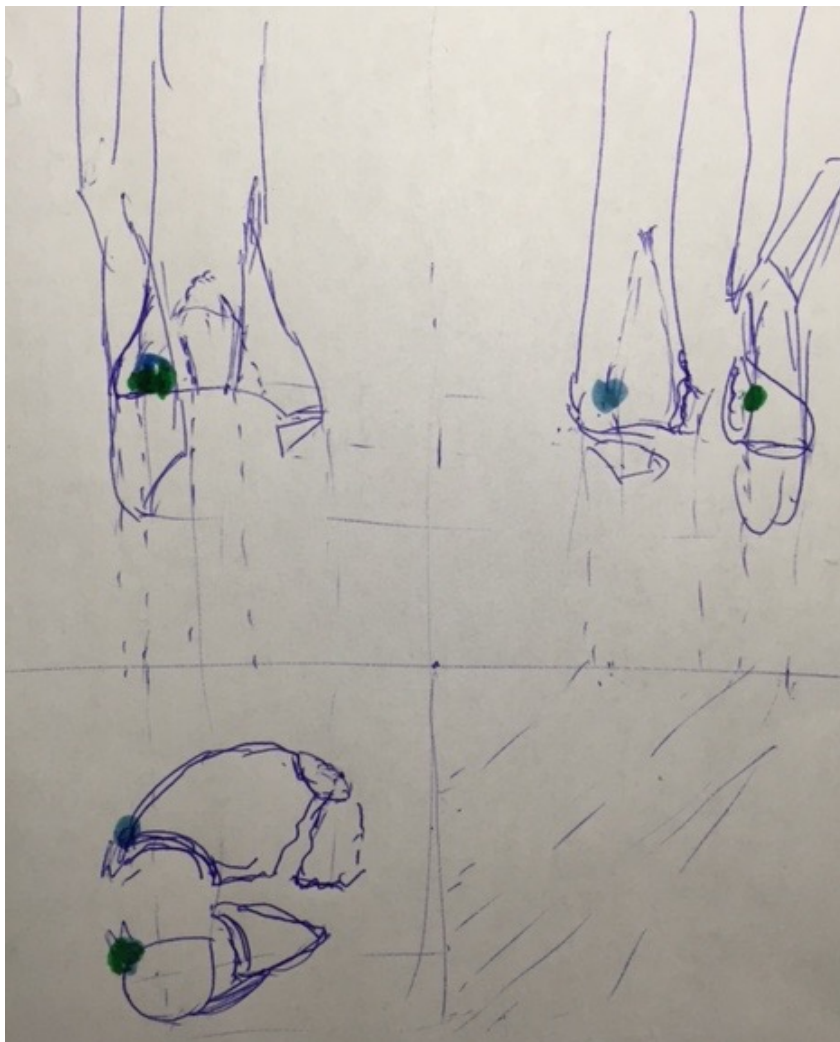
Винты проведены примерно так. Ни один из них не проведен как стягивающий, один проникает в синдесмоз



Я бы постарался провести стягивающие винты в задний край и метаэпифизарный медиальный отломком примерно так



Точки прикрепления передней тибιο-
фибулярной связки



Стабильность синдесмоза:
фиксация отрывных
переломов

